# Ein Beitrag

zur

# Kenntniss der Nasen-

und

# Nasenrachentumoren.

## Inaugural-Dissertation

zur

Erlangung der Doctorwürde

in der

Medizin, Chirurgie und Geburtshilfe

der

hohen medicinischen Facultät

der

**Kgl. Ludwig-Maximilians-Universität zu München**

unter dem Präsidium des

Herrn Geheimraths Prof. Dr. v. **Ziemssen**

vorgelegt von

**G. Bischof,** cand. med.

aus Coblenz.

**MÜNCHEN 1886.**

Druck von M. Ernst (vorm. G. Pollner).

# Ein Beitrag

zur

# Kenntniss der Nasen-

und

# Nasenrachentumoren.

## Inaugural-Dissertation

zur

Erlangung der Doctorwürde

in der

**Medizin, Chirurgie und Geburtshilfe**

der

hohen medicinischen Facultät

der

**Kgl. Ludwig-Maximilians-Universität zu München**

unter dem Präsidium des

Herrn Geheimraths Prof. Dr. v. **Ziemssen**

vorgelegt von

**G. Bischof,** cand. med.

aus Coblenz.

**MÜNCHEN 1886.**

Druck von M. Ernst (vorm G. Pollner).

Seinen lieben Eltern

in aller Dankbarkeit gewidmet.

# Ein Beitrag

## zur Kenntniss der Nasen- und Nasenrachen-tumoren.

In der Klinik des Herrn Professor Dr. Oertel kamen in letzter Zeit neben zahlreichen Geschwülsten des Kehlkopfes auch mehrere Tumoren der Nase und des Nasenrachenraums zur Beobachtung, von denen namentlich einer unser Interesse in hohem Grade zu fesseln im Stande war.

Forscht man in der Literatur nach, was für Geschwülste überhaupt bis jetzt in der Nase beobachtet worden sind, so wird man finden, dass von allen das Naseninnere zusammensetzenden Geweben Tumoren ausgehen können. Es sind dies nach Ziegler:[1]) »Hyperplastische Wucherungen der Schleimhaut und Geschwülste, welche sich theils als Folge chronischer Entzündungen theils ohne erkennbare Ursachen entwickeln. Sie bilden meist polypöse Excrescenzen und werden daher unter dem Namen Nasenpolypen zusammengefasst.

---

[1]) Ziegler: Pathologische Anatomie II. Theil.

Die weichen Polypen sind in ihrem Bau häufig der Schleimhaut durchaus ähnlich, nur zahlreicher. Nicht selten sind indessen die in der Wucherung eingeschlossenen Schleimdrüsen cystisch entartet (Blasenpolypen), so namentlich in den Polypen des Antrum Highmori, oder auch vermehrt und vergrössert (adenomatöse Polypen); zuweilen sind auch die Gefässe stark entwickelt (teleangiectatische Polypen). Eine weitere Gruppe von Polypen besteht aus oedematösem Bindegewebe und Schleimgewebe, muss also den Fibromen und Myxomen zugezählt werden. Sie haben meist eine gelbliche Färbung, während die ersteren grau oder grauroth aussehen und sind weit durchsichtiger als die erstgenannten. Ferner kommen in der Nase und ihren Nebenhöhlen, Sarcome, derbe Fibrome, Osteofibrome, Chondrome, Osteome, Carcinome sowie Mischgeschwülste aus der Bindesubstanzgruppe vor.«

Die Kliniker[1]) scheiden die Nasentumoren in gutartige und bösartige und rechnen zu ersteren die Schleimpolypen, die fibrösen Polypen, die Papillome, die erectilen Geschwülste der Membrana pituitaria, die Enchondrome, die Exostosen und die Osteome, zu letzteren die Sarcome und Carcinome.

Nach Makenzie[2]) trifft man speziell im Nasenrachenraum folgende Tumoren an:

»adenoide Vegetationen

[1]) V. Makenzie: Nasenkrankheiten etc. II P. 440.

[2]) Makenzie-Morell: Die Krankh. des Gesichts, des Halses etc. II.

Nasenrachenpolypen
fibro mucöse Polypen
Enchondrome
Fibroenchondrome
sarcomatöse Tumoren (Rund- oder Spindelzellensarcome)
Fibrome, die oft ebenfalls theilweise sarcomatös sind und hier und da sogar Knorpelzellen enthalten und häufig auch eine Beimischung von Schleimgewebe zeigen.«

Zu den am häufigsten in der Nase überhaupt vorkommenden Tumoren gehören unstreitig die Schleimhautgeschwülste, welche Zuckerkandl[1]) in »Hypertrophien der Nasenschleimhaut, eigentliche Polypen (mit schmalem und breitem Stiel), kleine warzige oder hügelartige Geschwülste an der äussern Nasenwand und den Lefzen der Hiatus semilunaris, polypöse Wucherungen (an den Muscheln und Septum) und Papillome« eintheilt.

Von den von uns beobachteten Tumoren der Nase bildeten die Schleimpolypen ebenfalls die grössere Mehrzahl. Sie gingen, wie fast immer,[2]) von der mittleren Muschel aus und pflegten, wenn sie mit der

[1]) Normale und pathologische Anatomie der Nasenhöhle Wien 1882.

[2]) Zuckerkandl bezeichnet als den Ursprung der meisten Nasenpolypen die Siebeinmuscheln und die Gebilde des mittleren Nasenganges, als seltenen den Boden und das Dach der Nasenhöhle oder die Stirnhöhle. Schleimpolypen des Septums narium wurden von Cloquet und Hartmann beobachtet.

kalten Schlinge abgequetscht oder abgerissen waren äusserst schnell zu recidiviren.

So war bei einem Patienten der vollständig gesäuberte Operationsboden in wenigen Tagen wieder mit dichten Schleimhautwucherungen bedeckt. In einem anderen Fall waren von der vorderen Nasenöffnung aus mittelst des Voltolini'schen Speculums keine Polypen zu erblicken, wurden aber bei der Rhinoscopia posterior mit Leichtigkeit constatirt. Dieselben gingen ebenfalls von der mittleren Muschel und zwar von dem hinteren Ende der linken Concha aus und waren, in einer Gruppe zusammenstehend den Beeren einer Weintraube ähnlich, als mattgrau schimmernde, das Licht schwach reflektirende kirschkern- bis klein haselnussgrosse Geschwülstchen zu sehen. Dieser Fall gelangte leider wegen Abreise des betreffenden Patienten nicht zur Operation.

Bei ersterem Patienten zeigte das Septum noch eine Besonderheit, indem es beiderseits vor Vereinigung mit den Flügeln hervorgebugt war, den Seitenflächen eines Kahnes ähnlich, zu dem der nicht veränderte Theil der Nasenscheidewand den Kiel bildete. Zwischen diesem Theil des Septums und der mittleren Muschel war eine dunkelrothe bei der Sondirung sich derb elastisch anfühlende Masse hereingewuchert Sie unterschied sich schon durch ihre Farbe in Consistenz wesentlich von den gewöhnlichen Nasenpolypen, die aus gallertig schleimigen Gewebe bestehen. Die

Masse wurde ebenfalls mit der Schlinge entfernt, konnte aber nicht mikroskopisch untersucht werden, so dass die Annahme von einem Uebergang des gewöhnlichen hypertrophischen Schleimhaut- und Bindegewebes in Sarcomgewebe keine Bestätigung fand. (s. Fig. I.)

Während es sich bei dem oben erwähnten Fall wohl um eine seltenere Bildung des Septums handelte, war in einem anderen eine ausgesprochene Exostose zu beobachten. Dieselbe befand sich auf der linken Seite des Septums, von ihm ausgehend, dem Aussehen nach einer Nasenmuschel nicht unähnlich und engte den linken unteren Nasengang beträchtlich ein, (s. Fig. II.) Sie bildete ein Hinderniss für die Entfernung von Polypen, an welchen dieser Patient ebenfalls litt. Die Stelle, an welcher betreffende Exostose sass, war gegen die andere Nasenhöhle hin hervorgewölbt.

Die erwähnten Nasenpolypen, verhielten sich ihrem Ursprung, äusseren Form und Wachsthum nach der Beschreibung entsprechend, welche Billroth[1]) von den Scheinpolypen gibt.

---

[1]) Confer: Billroth und Pitha Handbuch der allgemeinen und speziellen Chirurgie III. 1. a Stuttgart 1866 daselbst:

Weber: Krankheiten des Gesichts:

Betreffende Stelle lautet: „Die Schleimpolypen bestehen aus bald mehr diffusen bald mehr lappigen Hypertrophien der Schleimhaut selbst und ihres submucösen Gewebes und besonders ihrer Schleimdrüsen, welche sich in colossale traubige Gebilde mit zahllosen Säcken verwandeln. Zuweilen dehnen sich einzelne Drüsenalveolen durch den in ihnen sich anhäufenden zuweilen durch Beimischung fettig degenerirten Zellen milchigen zähen Schleim derartig aus, dass sie

Während die von Billroth gegebene Schilderung mehr für die makroskopischen Verhältnisse der Nasenpolypen gilt, seine Angaben über den mikroskopischen Bau dagegen sich auf sehr verschiedenartige Geschwülste erstrecken und wie Dr. Hoppmann hervorgehoben hat, die Papillome von ihm ebenfalls zu den Polypen gerechnet werden, hat uns letztgenannter Autor in trefflicher Weise das mikroskopische Verhalten der Nasenpolypen dargestellt. [2])

förmliche Cysten bilden und somit der Polyp den Charakter eines sogenannten Blasenpolypen gewinnt. In anderen Fällen waltet das Bindegewebe vor und die Geschwulst wird dadurch dichter. Doch sind Uebergänge zu fibrösen oder sarkomatösen Geschwülsten im Ganzen selten. Bald findet man nur eine oder wenige gestielt aufsitzende lappige Massen, deren häufigster Sitz unter der oberen oder mittleren Muschel ist und wie sie ähnlich auch in den Nebenhöhlen der Nase besonders oft im Antrum zuweilen auch in der Stirn- und Keilbeinhöhle gefunden werden. Höchst selten kommen gelappte Polypen am Septum vor. Bald ist die Hypertrophie aber auch eine mehr diffuse und man findet die ganze Schleimhaut in Form gelappter breit aufsitzender weicher Geschwülste herabhängen. Endlich sieht man sie am Naseneingange rings um die Choanen in eine grobkörnige Granulationswucherung übergehend, Formen, welche höchst hartnäckig sind, meist bei chronischem Nasenkatarrh bei scrophulösen Kindern vorkommen und sich auch wohl auf der hintern Oberfläche des Velums und längs der Schädelbasis bis über die Tuben hinaus erstrecken. Diese Granulationswucherung geht aber nicht selten auch am Septum einwärts gegen die Nasenhöhle hinein."

[2]) V. Virchow's Archiv B. 93.

„Die epitheliale Bedeckung überzieht bei 60facher Vergrösserung als ein ebenmässig schmaler Saum von Cylinderepithel, welches durchgängig Wimperhaare trägt, glatt die Oberfläche der Polypen, nur an einzelnen Stellen treibt das Epithel aus seinen tieferen Lagen, wo die Zellen rundlich sind, hügelförmige Hypertrophien in die Geschwulst hinein, so dass die Oberfläche an solchen Stellen einen schwach papillären Anstrich erhält. Das Epithel nähert sich übrigens an anderen

Der interessanteste Fall schliesslich war ein grosser Tumor im Nasenrachenraum, auf den ich, da Geschwülste in dieser Gegend seltener vorkommen, abgesehen von den daselbst häufig namentlich bei Kindern anzutreffenden adenoiden Vegetationen[3]) (kleine drüsige Gebilde nach Makenzie) etwas näher eingehen will.

Der Fall war folgender:

Patient 33 Jahre alt, Schneider, erkrankte zu Pfingsten 1885 auf einer Bergtour angeblich durch ein

---

Stellen entschieden dem Plattenepithel und bildet dann eine mehrfache Schicht, wahrscheinlich nur an solchen Stellen, wo die Oberfläche fortgesetzt einem Druck ausgesetzt gewesen ist; die eigentliche Masse des Polypen besteht aus einem Flecht- und Maschenwerk von areolärem Bindegewebe, dessen gröbere Maschen an ein und demselben Polypen sehr verschieden an Grösse und Form im Allgemeinen mit dem Alter des Polypen an Weite abzunehmen scheinen. So grob oder fein aber auch das Hauptstützwerk des Polypen sein mag, selten sind die Maschen cystenähnlich oder lufthaltig leer; fast immer geht von dem gröberen Balkenwerk ein feineres aus und dieses schliesslich in ein ganz feines Reticulum über, dessen feine Alveolen bald spärlich bald reichlich runde Zellen eingebettet enthalten. Gewöhnlich sind die Zellen nicht sehr zahlreich vertreten, hier und da zerstreut; man findet aber auch Stellen, wo sie ganz zu fehlen scheinen und nur ein wirres alveoläres Netzwerk von höchst feinen Fasern sich darbietet, während wieder an anderen Stellen die Zellen dicht angehäuft sind; die Gefässe ziehen vom Stiel aus radiär hinein und spalten sich vielfach dichotomisch und bilden häufig nahe der Peripherie feine Netze. An Drüsensubstanz ist der oedematöse Schleimpolyp sehr arm, in der Nähe des Stieles und nahe der Peripherie findet man wohl manchmal eine länglich gestreckte Drüsentraube, doch immerhin selten und dann sieht dieselbe gewöhnlich degenerirt oder in ihren Acini hypertropisch verquollen aus. Cysten, welche vorkommen gehen wahrscheinlich von Drüsenresten aus; denn Ektasien letzterer sind verhältnissmässig d. h. im Vergleich zu der spärlichen Drüsensubstanz der Schleimpolypen überhaupt häufig."

[3]) Vergl. Sammlung klin. Vorträge von Volkmann Nro. 125. 1878.

kaltes Bad an einem heftigen Nasenrachenkatarrh, zu dessen Beseitigung er nach 6 wöchentlichem Bestehen des Leidens auf ärztlichen Rath hin Inhalationen und Gurgelungen von lauwarmer Chlornatriumsolution gebrauchte.

Da diese Therapie wirkungslos blieb und sich die Affection noch verschlimmerte, so suchte er einige Monate später das Ambulatorium des klinischen Instituts auf, woselbst die Diagnose auf Nasenpolypen gestellt und auch mehrere derselben innerhalb 3 Wochen entfernt wurden. Als der gewünschte Erfolg ausblieb, die inzwischen aufgetretenen Athmungsbeschwerden sich steigerten und in Folge Schlafens mit weitgeöffnetem Munde eine heftige Bronchitis hinzutrat, wurde er der Klinik des Herrn Professor Dr. Oertel überwiesen, woselbst die Anwesenheit von Polypen in der rechten Nasenhöhle bestätigt und weitere drei derselben mit der kalten Drahtschlinge beseitigt wurden. War somit die Nase des Patienten vollständig von Schleimhautexcrescenzen befreit, so konnte derselbe trotzdem nicht unbehindert durch die Nase respiriren. Daher wurde die Rhinoscopia posterior vorgenommen und ein grosser birnförmiger Tumor im Nasenrachenraum erkannt. Zur Zeit, als die Geschwulst diagnosticirt wurde, machte dieselbe bei dem Patienten folgende Symptome:

Derselbe kann nur mit Mühe durch das linke Nasenloch Luft bekommen; das rechte ist für den

Luftdurchgang vollständig versperrt, da Patient ausser Stande ist, durch dasselbe, wenn das linke zugehalten wird, Luft einzuziehen oder solche hindurch zu blasen. Die durch das linke Nasenloch passirende Luftmenge ist so gering, dass Patient sich genöthigt sieht, mit geöffnetem Mund zu respiriren, wodurch grosse Trockenheit der Mundschleimhaut hervorgerufen wird und als weitere Folge er beständig vom heftigem Kitzel im Halse und intensivem Husten geplagt ist. Die Sekretion der Nase ist ziemlich reichlich und hat etwas foetiden Charakter angenommen. Da es Patienten nicht möglich ist, den häufig in den Rachen fliessenden Schleim zur Entleerung in genügender Weise zu bringen, so stellt sich bisweilen quälender Brechreiz ein, der bei ihm wahre Würgbewegungen hervorruft, wodurch dann hochgradige Cyanose erzeugt wird. Ausserdem ist beträchtige Schwerhörigkeit aufgetreten, die auf dem rechten Ohre nahezu complet ist, da die Schwingungen einer Stimmgabel, auf die Peripherie des Schädels aufgesetzt, an keinem Punkte derselben rechterseits wahrgenommen werden; erst bei starkem Anschreien hat Patient auf diesem Ohre eine Schallempfindung. Ausserdem wird der Ton der Stimmgabel rechts um circa 6 Sekunden zu kurz als normal gehört.

**I. Status des Naseninneren von vorne:**

Betrachtet man die Nasenhöhle des Patienten mit

dem Voltolini'schen Speculum von vorne, so erscheint die Schleimhaut links ziemlich gleichmässig, aber in Folge bestehenden Katarrhs etwas dunkler geröthet als normal. Ausser leichten Schleimhautverdickungen an dem unteren Rande der mittleren Muschel und an einigen Stellen des Septums bietet sich nicht Auffälliges dar; jedoch ist die linke Nasenhöhle entschieden enger als die rechte, was von einer nicht ganz medianen Stellung des Septums bewirkt wird. Die Schleimhaut der rechten Nasenhöhle ist etwas mehr injicirt und im Gegensatz zur linken ziemlich trocken. Auf ihrer Oberfläche haften hier und da aus eingetrocknetem Schleim bestehende grünlich gelbe bis dunkelbraune Borken an, welche sich durch Injection von Wasser entfernen lassen, ohne dass die Schleimhaut blutet, noch sind unter denselben irgendwie Ulcerationen zu entdecken. Ganz in der Tiefe der Nasenhöhle ist eine geschwulstartige Masse undeutlich wahrzunehmen, deren Ursprung nicht zu ermitteln ist. Derselbe mag etwa haselnussgross sein, erscheint gallertartig, mattglänzend und repräsentirt sich bei der Sondirung als äusserst weicher, schwer beweglicher Körper.

Bevor ich auf den interessanten Befund im Nasenrachenraum eingehe, sei es mir gestattet, in aller Kürze der instrumentellen Vorrichtung zu gedenken, vermittelst welcher der Nasenrachenraum der Inspection zugänglich gemacht wurde.

Der Mund des Patienten wird durch den ameri-

kanischen Mundspiegel von Whiteheadt geöffnet gehalten, das Gaumensegel durch einen rechtwinklig gebogenen Hacken nach vorne gezogen, so dass genügend Raum entsteht, den von Czermak angegebenen Nasenrachenspiegel hinter das Segel mit der einen Hand einzuführen, um vermittelst reflektirten Lichtes ein deutliches Bild von den Choanen dem Septum, den hinteren Theilen der Nasenmuscheln, der Mündung der Eustach'schen Ohrtrompete, der seitlichen Begrenzung der Nasenrachenhöhle und der Schädelbasis zu erhalten. Um jedoch die rechte Hand zum Gebrauch der Sonde oder zur Einführung von Instrumenten frei zu haben, ist in der Mitte des oberen Bügels am Mundspiegel eine kleine Schraube[1]) angebracht, welche in eine entsprechende Rinne des erwähnten Gaumenhackens, nachdem das Segel hinreichend nach vorne gezogen ist, eingefügt wird und derselbe dann durch wenige Schraubendrehungen in passender Stellung fixirt werden kann.

In unserm Falle war der Raum zwischen Velum und hinteren Rachenwand von so beträchtlicher Weite, dass an Stelle des kleinen Rachenspiegels mit Leichtigkeit ein entsprechend gebogener Kehlkopfspiegel eingeführt werden konnte, wodurch die Uebersicht in jeder Beziehung bedeutend erleichtert wurde.

---

[1]) Nach B. Fränkel.

**II. Status im Nasenrachenraum:**

Die Schleimhaut ist überall gleichmässig geröthet. Einzelne Papillen am harten und weichen Gaumen und namentlich an der hintern Rachenwand, die übrigens ziemlich trocken erscheint und nur von wenig glasigem Schleim bedeckt ist, sind deutlich geschwellt. Die Tonsillen überragen beiderseits kaum die Gaumenbögen, die Uvula, die gering entwickelt ist, weicht meist mit ihrer Spitze etwas nach links ab. Hinter und oberhalb des nach vorne gezogenen Velums erblickt man einen den unteren Theil des Cavums pharyngo nasale ausfüllenden birnförmigen Tumor. Seine Oberfläche ist beinahe vollständig glatt, zeigt jedoch nahezu in ihrer Mitte eine lineare ungefähr 7 mm lange mit der Sagittelnaht parallel verlaufende Einkerbung. Von den Gebilden des Nasenrachenraums sind nur die seitlichen Partien mit den Tubenostien, deren Umgebung sehr beträchtlich geschwellt und geröthet ist, so dass das gelbe Feld, welches unter normalen Verhältnissen die Auffindung der Ohrtrompete so sehr erleichtert sich in Bezug auf Farbe in Nichts von dem übrigen Theil der Schleimhaut unterscheidet, zu sehen. Aus dem rechten Ostium quillt ein dicklich grünlicher fast Eiter ähnlicher Schleim hervor. Die Rosenmüller'schen Gruben erscheinen in Folge der Schwellung der Tubarwülste bedeutend vertieft, s. Fig. III. Der Ausgangspunkt der Geschwulst lässt sich auf keine Weise eruiren.

Bei der Digitalexploration ist die Kuppe der Tumors soeben zu erreichen. Sie fühlt sich derb elastisch aber glatt an. Verwachsungen mit der Umgebung lassen sich nicht constatiren. Auch die Sondirung ergibt eine relativ weiche elastische Geschwulst; denn die Oberfläche der Geschwulst ist für den Sondenknopf leicht eindrückbar, jedoch bleibt keine Delle bestehen, sondern die erzeugte Vertiefung gleicht sich sofort wieder aus, indess hat man das Gefühl, als wenn der Tumor einen Kern von härterer Consistenz in sich berge. Im übrigen muss die Geschwulst ziemlich gegefässreich sein, da sie bei Druck deutlich abblasst und beim Nachlassen desselben fast blitzschnell wieder ihre dunkelrothe Farbe annimmt. Eine leicht blutende Oberfläche besitzt die Geschwulst jedenfalls nicht. In toto die Geschwulst zu bewegen gelingt nur in geringem Maasse. Hierbei reagirt der Patient aufs lebhafteste, während die Sondirung für ihn vollständig schmerzlos war, indem er angiebt, das Gefühl zu haben, als wenn ein Stück seines Nasengerüstes gewaltsam weggerissen würde. Die Schmerzen sollen bis in die rechte Ohrgegend ausstrahlen. (Der Schluss auf einen breiten Stiel dürfte nach dem Erwähnten wohl berechtigt sein.)

Durch den unteren rechten Nasengang lässt sich die Bellocq'sche Röhre mit Leichtigkeit hindurchführen und man kann im Spiegelbild beobachten, wie sich der Knopf der Feder zwischen Tumor und Rachen-

wand hindurchdrängt, um dann vollständig sichtbar zu werden. Das gleiche Experiment gelingt auf der linken Seite in keiner Weise, und Patient empfindet schon bei dem Versuch die Röhre schonend vorwärts zu schieben ($6^1/_2$ cm äusserste Grenze) die unerträglichsten Schmerzen. Es muss demnach der Knopf der Bellocq'schen Röhre entschieden durch den Tumor aufgehalten werden. Ebenso war der Catheterissmus rechts mit Leichtigkeit auszuführen, während dies links auf keine Weise selbst nicht bei einiger Forcirung möglich war.[1])

Bei späteren wiederholten Untersuchungen wurden wenig Veränderungen im Verhalten des Tumors bemerkt, nur liess sich mit Sicherheit ein zwar langsames aber stetiges Wachsen der Geschwulst feststellen, auch verschwand die Anfangs vorhandene Einkerbung und es bildeten sich links wie rechts beiderseits eine stecknadelkopfgrosse ziemlich seichte Impression aus, die aber nicht die Folge von eingetretenen Ulcerationen war. Ferner nahm der Tumor etwas an seiner Breite zu, so dass das anfangs runde Spiegelbild mehr in ein ovales überging. Dies war der Befund, als nach vorheriger oftmaliger Einübung des Patienten die Operation von Professor Dr. Oertel vorgenommen wurde.

Patient wurde am Gaumen und im Nasenrachen-

---

[1]) Catheterissmus wurde von Dr. Hauck ausgeführt und die erwähnten Facta festgestellt, wofür ich ihm meinen besten Dank hiemit ausspreche.

raum mit 20% Cocainlösung eingepinselt und darauf mit der galvanokautischen Schlinge die Kuppe des Tumors, da die Schlinge nicht weiter über die Geschwulst herüber zu bringen war, in der Länge $2^1/_2$ cm, in der Breite 2 cm messend, abgetragen, wobei keine Blutung erfolgte. Das herausbeförderte Stück zeigte die früher beschriebene Oberfläche; die Schnittfläche war blass, leicht grau röthlich gefärbt, matt glänzend und etwas durchscheinend. Die weitere Entfernung wurde auf eine andere Sitzung verschoben.

Vor dieser wurde festgestellt, dass nunmehr die linke Choane frei war, indem die hinteren Enden der Muscheln und das Septum deutlich zu sehen waren. Die rechte Choane dagegen war durch die anscheinend von oben und rechts herabkommende Geschwulstmasse, welche in ihrer unteren Partie den grau weisslichen Brandschorf zeigte, noch verdeckt. (s. Fig. IV).

In Betreff der Respiration und des Gehörs war schon durch den ersten Eingriff eine wesentliche Besserung eingetreten. (Rechte Nasenhöhle schon wieder für Luft passirbar). Die Operationsstelle wurde nun wieder durch Cocain anaesthesirt und abermals ein bedeutendes Tumorstück entfernt. Da es nun nicht mehr möglich war die Schlinge höher hinauf um den Rest der Geschwulstmasse herumzuführen, so wurde in den noch übrigen Theil des Tumors mit dem Porzellanbrenner in weiterer Sitzung energisch eingebrannt

Als nun die Nase von vorne besichtigt wurde, liess sich eine röthliche bei der Sondirung sich elastisch erweisende Geschwulst wahrnehmen. Dieselbe sass etwas unterhalb und seitlich von der rechten mittleren Muschel und nahm ziemlich die Breite des mittleren Nasenganges ein. Sie war in ihrer unteren Partie gegen das Septum hin frei, weiter hinauf jedoch an das Septum adhaerent.

Ich habe schon erwähnt, dass in der Tiefe der Nase früher eine Geschwulst undeutlich zu erkennen war; die jetzt zu erblickende Masse muss wohl mit dieser identisch sein.

Nun war bereits nach der zweiten Operation festgestellt worden, dass der Tumor im Nasenrachenraum nicht wie angenommen worden war, von der Basis cranii seinen Ausgang habe, sondern dass derselbe aus der rechten Choane herauskomme, wobei es jedoch noch unentschieden blieb, ob derselbe von der mittleren Muschel, der Seitenwand der Choane oder vom Septum ausging. Nachdem aber das merkwürdige Verhalten der vorderen Geschwulstmasse erkannt worden war, schien ein Zusammenhang dieser Geschwulst mit dem Tumor im Nasenrachenraum unzweifelhaft zu sein, denn nur so ist es erklärlich, dass betreffende Geschwulstmasse jetzt mehr in die Nase hineingerückt ist, indem infolge der Wegnahme des birnförmigen Tumors diese von ihrem sie nach abwärts ziehenden Gewicht befreit wurde, und der elastische Stiel, welcher

sich wohl etwas in Spannung durch den Zug befand, sich nun mehr wieder nach oben und vorne zog (s. Fig. V). Die Masse wurde theilweis durch die galvanokautische Schlinge in 2 Sitzungen entfernt und der Rest derselben noch mehrfach mit dem Porcellanbrenner cauterisirt. Der frühere linkerseits unmögliche Tubencatheterissmus ist jetzt ohne alle Schwierigkeit auszuführen und ist Patient überhaupt von seinen Beschwerden nahezu vollständig befreit.

Die Vermuthung eines Zusammenhanges der vorderen Geschwulst mit dem Rachentumor gewann noch an Wahrscheinlichkeit dadurch, dass beide den gleichen mikroskopischen Bau zeigten. Derselbe war folgender:[1]) »Die Oberfläche, in geringem Grade papillär, ist mit länglich runde Kerne enthaltenden schön geschichteten Cylinderepithel bedeckt. Dasselbe senkt sich zwischen die einzelnen Papillen ein, wodurch diese Einsenkungen Drüsenschläuchen nicht unähnlich erscheinen, allein die charakteristische Schichtung des Epithels gerade lässt sie von jenen deutlich unterscheiden.

Das (fibro-muscöse) Stroma verhält sich an verschiedenen Stellen verschieden. Hier sieht man wellig verlaufende Bündel von Fasern mit schlank gestreckten Kernen, dort weichen die Fasern mehr auseinander und bilden bald grössere bald kleinere alveolenartige Hohlräume von polymorpher Gestalt. An noch an-

[1]) Die Untersuchung wurde von etwa 20 verschiedenen selbst angefertigten Schnitten angestellt,

deren Stellen sieht man die Faserbündel sich nach allen Richtungen durchkreuzen, um so ein dichtes Flechtwerk zu bilden. Auch kommen in der Geschwulst cystenähnliche Hohlräume vor, die ebenfalls wie die Oberfläche mit prachtvoll geschichtetem Cylinderepithel ausgekleidet sind. Diesem Epithel haften bisweilen in das Lumen des betreffenden Hohlraums hineinragende Theile von Zellen an, woraus man schliessen könnte, dass diese Räume beim Lebenden mit einer zellenreichen Flüssigkeit gefüllt waren. Im übrigen ist der Tumor überaus reichlich mit Rundzellen durchsetzt, die hier und da geradezu schwammartig angehäuft sind, oft den Gefässen folgend, oft auch an anderen Stellen und namentlich gegen die Oberfläche zu eine ganz ausserordentliche Dichtigkeit zeigend. Der Gefässreichthum des Tumors ist ebenfalls recht bedeutend, so dass man oft eine Menge von dicht bei einander stehenden prall mit Blut gefüllten Lumina von meist Arterien im Durchschnitt wahrnehmen kann. An den Stellen, wo wie erwähnt, die Fasern jene aveolenartigen Hohlräume bilden, ist das Gewebe an frischen Präparaten deutlich Mucinhaltig, wie dies bei dem Stroma der Schleimpolypen zu sein pflegt.

Fasst man nun das Resultat der mikroskopischen Untersuchung noch einmal zusammen, so muss man sagen, dass die Structur der Geschwulst theils eine fibröse theils eine fibro-mucöse (polypöse) zu nennen ist und dass daher der Tumor als fibro-mu-

cöser Polyp aufzufassen ist, wobei freilich die so ausserordentlich reiche Infiltration des Gewebes mit Rundzellen auffällig bleibt. (s. Fig. VI).

Mit dieser Diagnose stimmte auch überein: Sein überaus langsames Wachsthum, völliges Intactbleiben seiner Oberfläche (kein Zerfall, keine Ulcerationen) keine Usur der angrenzenden Knochen, keine Metastasen nachweisbar in den benachbarten Lymphdrüsen und schliesslich noch sein Ausgangspunkt.

Auf die überaus reiche Literatur über Tumoren im Nasenrachenraum will ich nur soweit eingehen als die beschriebenen Fälle dem unsrigen irgendwie entsprechen.

Es sei bemerkt, dass viele Autoren Geschwülste im Nasenrachenraum unter den Namen der Nasenrachenpolypen erwähnen, ohne indess die von ihnen beobachteten Fälle näher zu beschreiben oder über den Ursprung und den mikroskopischen Bau derselben etwas Genaueres anzugeben. Eine Zusammenstellung von mehreren Nasenrachentumoren gibt uns Semeleder*). Es sind darunter solche, die unserm Fall oft sehr ähnlich sind; so beobachtete dieser Autor theils glatte, theils etwas gelappte, runde oder längliche verschieden grosse, von der mittleren und unteren Muschel oder dem oberen Rand der linken Choane, jedoch meistens von der Schädelbasis ausgehende Tu-

*) Semeleder: Die Rhinoscopie und ihr Werth für die ärztliche Praxis. Leipzig 62.

moren, die mehr oder weniger tief ins Cavum pharyngonasale herabhingen, bald nur eine Choane bald beide mit den Tubenostien deckten. Auch erwähnte er, dass betreffende Geschwülste bald kleinere, bald grössere Nasenfortsätze aussandten. An einer andern Stelle heisst es:[1]) »Bei der Aufnahme fand sich aus dem linken Nasenloche ein blau rötliches den Raum des Nasenloches fast ausfüllendes Neugebilde hervorsehend. Die Inspection des rechten Nasenloches war normal, das Athmen durch beide Nasenhälften beträchtlich erschwert. Im Nasenrachenraum fühlte der eingeführte Finger ein rundlich knolliges Gebilde von der Grösse einer türkischen Haselnuss; die hinteren Ränder der horizontalen Platte der Gaumenbeine und der Nasenscheidewand waren frei, letztere nach hinten zu nach der rechten Seite verschoben, mithin die linke beträchtlich weiter als die rechte; in wiefern der Polyp gestielt sei und ob der Stiel vom Nasenraum oder von der Schädelbasis ausgehe, blieb unentschieden.«

Voltolini[2]), der die Anwendung der galvanokaustischen Schlinge zur Entfernung von Rachtumoren aufs wärmste empfiehlt, schildert 2 Fälle, von denen der eine ein Polyp war, welcher die linke Choane deckte und ähnliche Symptome hervorrief wie der unsrige

---

[1]) Zeitschrift der Gesellschaft der Aerzte zu Wien 1860 Nr. 19, 47. 1862 Nr. 42.

[2]) Vergl. Schmidt's Jahrbücher 160. P. 296 und Semeeder „Die Rhinoscopie etc."

von dem anderen sagt er: »Man sah eine rothe pralle diffuse Geschwulst, welche von den Wänden des Nasopharyngealcavums, besonders auch der hinteren ausging und bis an den unteren Rand des Gaumensegels reichte.«

Es war ein Lymphosarcom und wurde nach Gaumenspaltung galvanokaustisch entfernt.

Eine grosse Anzahl von Tumoren erwähnt Opitz[1]) und erläutert an denselben die verschiedenen Operationsmethoden (Resection des Oberkiefers, mediane Trennung des harten und weichen Gaumens, Zerstörung durch Galvanokaustik); er sah auch viele Tumoren von der Schädelbasis ausgehen, namentlich Sarcome, ferner beschreibt er Fibrome von colossaler Grösse, welche bis in den Kehlkopf herabhingen, das Nasseninnere vollständig ausfüllen und schliesslich die Knochen usurirten und auseinander drängten. Ferner erwähnt Trelat[2]) einen hinter den Velum befindlichen runden Polypen, den er nach vorheriger Gaumenspaltung galvanokaustisch entfernte; bei diesem Fall macht er auf die grosse Wichtigkeit der genauen Diagnose über die Art des Tumors aufmerksam. Derselbe Autor zerstörte galvanokaustisch einen Tumor des Nasenrachenraums, der der äusseren Beschreibung nach mit dem unsrigen viel Aehnlichkeit hat: »Bei Einführung des Fingers

[1]) Vergl. Schmidt's Jahrbücher 1862. 115 Nr. 8. 125 Nr. 214.

[2]) Vergl. Zeitschr. der Gesellschaft der Aerzte zu Wien 1860. 19. 47. 1862. 42.

fand man den Raum zwischen dem weichen Gaumen und der hinteren Pharynxwand durch eine rundliche, von vorn nach hinten etwas platt gedrückte gleichmässig harte, gegen Druck unempfindliche Geschwulst ausgefüllt, deren Insertionsstelle mit dem Finger nicht erreicht werden konnte.« Weitere Angaben sind nicht gemacht.

Welsham[1]) operirte ein rechts sitzendes klein orangengrosses Nasenrachensarcom mit dem Ecrasseur nach Nelaton'scher Voroperation. Verneuil[2]) resecirte zur Entfernung eines rundlichen Nasenrachenfibroms den Oberkiefer. Petit[3]) beschreibt Nasenrachenfibrome und betont das häufigere Vorkommen derselben bei Männern als bei Weibern. Weil und Shrady[4]) erwähnen Gebilde mit vielen Fortsätzen. Schäffer[5]) sah ein Medullarsarcom von der unteren und mittleren Muschel entspringen. Berichte von Nasenpolypen liegen noch vor: Von Verneuil[6]), Roth[7]), Czermak[8]), Ober-

---

[1]) Virchow: Jahresbericht der Leistungen und Fortschritte der gesammten Medizin Berlin Nr. XIX. 1881

[2]) ebendaselbst Nr. XVIII. 1883

[3]) „ Nr. XVI 1881.

[4]) Virchow: Jahresbericht der Leistungen und Fortschritte der gesammten Medizin Berlin XVII 1883 aus Freudelenburg.

[5]) Rhinologie und Saryngologie, Chirurg. Krankheiten am Kopf, Hals und Brust.

[6]) Berliner Monatsschrift für Ohrenheilkunde 1884 Nr. 11, 12, 1882 Nr. 9.

[7]) Ebendaselbst 1881 Nr. 1.

[8]) Czermak: der Kehlkopfspiegel.

müller[1]) Bloch[2]), Aschè[3]), Streubel[4]) und Dépres[5]), von malignen Tumoren von: Seitz[6]), Schech[7]), Schäffer[8]) und Streubel[9]). Ausserdem sind Nasenrachentumoren in den meisten Handbüchern für Nasen- und Kehlkopfkrankheiten und in vielen Werken der Chirurgie erwähnt[10]).

Betrachtet man schliesslich noch die Literatur derjenigen Fälle von Nasenrachentumoren, welche dem unsrigen in keiner Weise Analogien darbieten, so wird man wie bei den bereits angeführten Beispielen die Schädelbasis sehr häufig als Ausgangspunkt der Nasenrachentumoren bezeichnet finden, ja Billroth[11]) hat das Periost der Basis cranii, die Pars ossis occipitis, die untere Fläche des Corpus ossis sphenoidalis, die Alae vomeris, die Fibro-cartilago basilaris, den knorpeligen Theil der Tube, den Processus

---

[1]) Berliner Monatschr. für Ohrenheilkunde; Schmidt's Jahrbücher etc. 180. 49.

[2]) Berliner Monatsschr. für Ohrenheilkunde; Schmidt's Jahrbücher etc. 168. 44.

[3]) Ebendaselbst 162. 52

[4]) „ 86. 210.

[5]) Virchow: Jahresbericht etc. Nr. XVII. 1883.

[6]) Siehe Festschrift zum Jubiläum des ärztl. Vereins.

[7]) Deutsches Archiv für klin. Medizin 23. II. 1878.

[8]) Rhinologie und Laryngologie.

[9]) Schmidt's Jahrbücher 1886. 20.

[10]) Makenzie, Morell: Die Krankheiten des Halses und der Nase, Czermak: Kehlkopfspiegel, Billroth und Pitha: Chirurgie, Stoerk: Klinik der Krankheiten des Kehlkopfes, der Nase und des Rachen, Hueter: Chirurgie, Bensch: Zur chirurgischen Behandlung des Nasenrachenpolypen u. s. w.

[11]) Die Resection des Processus nasalis etc. Deutsche Klinik 1854.

pyramidalis ossis palatini und die Spina nasalis posterior als die gewöhnlichen Ursprungsstellen der Nasenrachentumoren bezeichnet, jedoch können wie unser Fall lehrt, fibröse Tumoren im Naseninnern selbst entspringen.

Die Betrachtung einer grossen Zahl ähnlicher Fälle ruft die Frage wach, ob nicht ein Anhaltspunkt über Aetiologie und Prognose der Nasenrachentumoren zu gewinnen ist.

Ueber Aetiologie wird sich erst dann etwas bestimmtes aussagen lassen, wenn die Frage über die Aetiologie der Tumoren überhaupt gelöst ist. Will man, wie angenommen wird, bestimmte Reize für das Entstehen von Neubildungen verantwortlich machen, sei es dass nach der Cohnheim'schen Theorie [1]) aus embryonalen Zellen bestehende Geschwulstkeime in Wucherung gerathen oder dass das fertige Gewebe durch Zellvermehrung die Bildung von Neoplasmen hervorruft, so könnte höchstens für das Wachsthum der Nasentumoren eine meist länger bestehende Rhinitis angeführt werden, eine pathologische Veränderung der Nasenschleimhaut, von der sich meist schwer sagen lässt, ob sie nicht die Folge eines vorhandenen Tumors ist, was jedenfalls ebensogut möglich ist wie umgekehrt.

Ueber die Prognose lässt sich aus den in der Literatur beschriebenen Fällen auch nichts

[1]) Cohnheim: Allgemeine Pathologie I. Berlin 1882.

bestimmtes entnehmen, doch möchte ich mich der von vielen Autoren vertretenen Ansicht anschliessen, dass es gut ist die Nasenrachentumoren möglichst früh zu entfernen, indem selbst die gutartigen bei raschem Wachsthum die Knochen auseinander drängen und dieselben durch lang andauernden Druck allmählig zum Schwund bringen; ferner ist es bekannt, dass anfangs gutartige Tumoren leicht sarcomatös degeneriren (Schäffer), für die malignen vollends ist eine frühzeitige und äusserst energische operative Behandlung um so mehr am Platze. Denn nur so sind günstige Resultate zu hoffen, wie mehrere Fälle von Sarcomen der Rachengegend beweisen, welche vor Jahren Professor Dr. Oertel galvanokaustisch entfernte und deren Boden aufs gründlichste cauterisirt wurde und bei denen bis jetzt keine Spur von Recidiv aufgetreten ist.

Am Schlusse meiner Beobachtung über einen Nasenrachentumor erfülle ich die angenehme Pflicht, Herrn Professor Dr. Oertel meinen wärmsten Dank auszusprechen. Er lenkte meine Aufmerksamkeit auf diesen interessanten Fall hin und hat mir die freundlichste Unterstützung bei meinen Untersuchungen zu Theil werden lassen. Indem die überaus schwierige Operation, deren Ausführung ich mit Bewunderung folgte, in meiner Gegenwart vorgenommen wurde, eröffnete sich mir zugleich ein belehrender Einblick in das Wirkungsgebiet der Galvanokaustik.

Fig. 1-5 schematisch.

1.

2.

3.

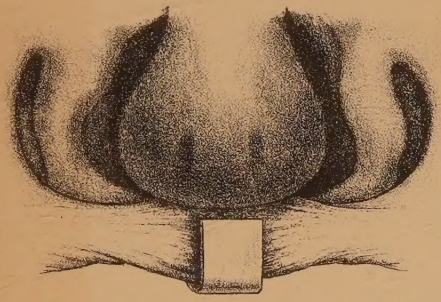

4.

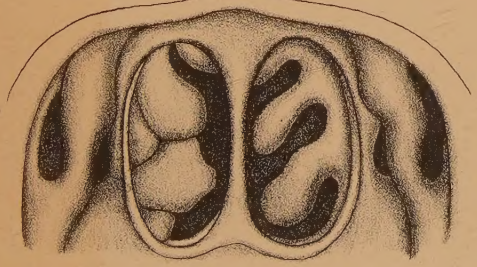

5.

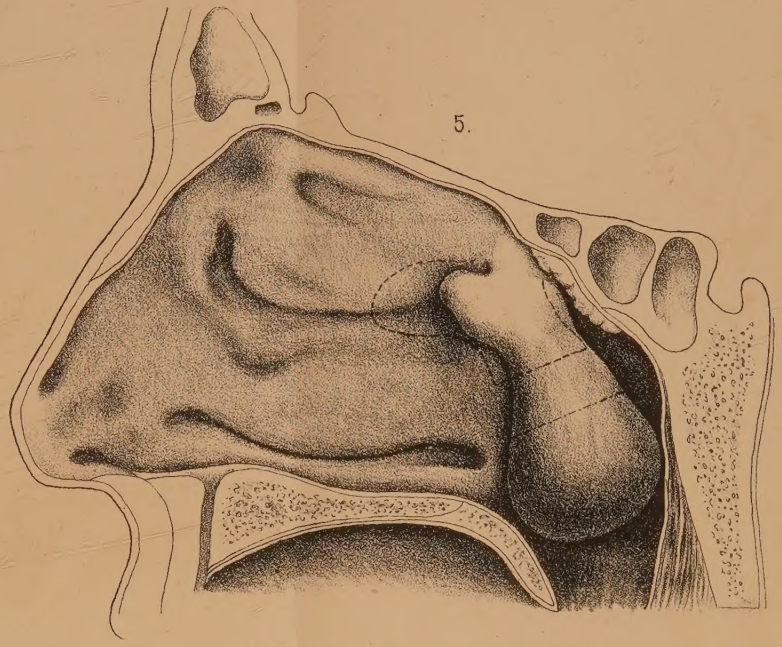

6.

Krapf, gez. u. lith.

Druck v. Carl Leykum in München.